Lane Medical Library

Aus der II. Inneren Abteilung des Krankenhauses Moabit, Berlin;
(ärztlicher Leiter: Geh. Rat Prof. Dr. W. Zinn) und dem
Pathologischen Institut des Krankenhauses;
(Direktor: Prof. Dr. Jaffé)

Beitrag zur Kenntnis der Pneumonia syphilitica bei congenitaler Lues

Inaugural-Dissertation

zur

Erlangung der

Medizinischen Doktorwürde

an der

Friedrich-Wilhelms-Universität

zu Berlin

vorgelegt von

Erwin Petrich
Medizinalpraktikant aus Berlin.

Tag der Promotion: 2. 12. 1929.

Gebrüder Hoffmann, Charlottenburg, Schillerstr. 44.

113

Gedruckt mit Genehmigung

der

Medizinischen Fakultät der Universität Berlin.

Dekan: Prof. Dr. Friedrich.

Referenten: Prof. Dr. Zinn

Prof. Dr. His.

Meinen lieben Eltern

in Dankbarkeit gewidmet.

Kein Geringerer als der Pädiater Erich Müller-Berlin hat auf der Pathologen-Tagung in Wiesbaden (1928) den Satz ausgesprochen: „Ich habe niemals Gelegenheit gehabt, eine Syphilis der Lungen zu beobachten, sie müssen also bei Säuglingen sehr selten sein".

Wenn dann ferner bei Durchsicht der Literatur festzustellen ist, daß es auch dort nur ganz wenige Kinder sind, von denen ein höheres Lebensalter oder gar ein genauerer Krankheitsverlauf berichtet wird, so mag die Veröffentlichung des nachstehenden Falles dazu dienen, einen weiteren Beitrag zu liefern zur Kenntnis sowohl des klinischen Bildes als auch der pathologischen Anatomie der luetischen Lungenveränderungen bei Säuglingen.

Bevor der Fall selbst zur Besprechung gelangt, soll zunächst die Frage Berücksichtigung finden: Wie wird das Zustandekommen der Pneumonia syphilitica nach dem heutigen Stande der Forschung erklärt?

Unterscheiden wir beim erwachsenen Menschen den Primäraffekt, das Sekundär- und Tertiärstadium der Syphilis, so liegen die Verhältnisse beim Neugeborenen ganz anders. Zwar ist der Erreger der gleiche, aber grundverschieden sind die Bedingungen für das Zustandekommen der Krankheitserscheinungen. Schon lange vor der Entdeckung der Spirochaeta pallida (1905) durch Schaudinn und E. Hoffmann waren sehr wohl eine Reihe bei Lues congenita immer wiederkehrender Veränderungen, unter ihnen die Pneumonia alba, beschrieben worden; jedoch blieb der innere Zusammenhang der verschiedenen Krankheitsbilder zum mindesten hypothetisch. Hinzu kam, da ja die schweren Erkrankungen der Kinder syphilitischer Eltern immer wieder beobachtet werden konnten, daß eine Vererbung der Syphilis von den meisten als sicher angenommen wurde. So sprachen sich Neisser, Fournier, Hochsinger u. a. dahin aus, daß einmal eine Uebertragung durch das Sperma, andererseits durch das Ovulum in Frage

käme, und schließlich drittens auch durch die Plazenta erst während der Schwangerschaft die Grundlage für die angeborene Syphilis zustande kommen könne.

1903 erklärte Matzenauer in seinem Wiener Vortrag, daß auf Grund gewissenhaftester Kritik es für ihn zur Gewißheit geworden, daß eine Uebertragung durch den Vater ohne Erkrankung der Mutter nicht möglich, eine solche durch Sperma oder Ovulum als völlig unbewiesen, dagegen die intrauterine Infektion durch die Plazenta die einzig sicher nachweisbare sei.

Der Beweis für die mögliche plazentare Uebertragung ist einmal darin gegeben, daß eine post conceptionem von der Mutter erworbene Syphilis auf das Kind übergehen kann. Zum anderen es nach der Entdeckung des Erregers auch gelungen ist, im Tierexperiment dadurch eine Lues bei dem Tochtertier zu erzeugen, daß einem graviden weiblichen Tiere Spirochaeten in eine Vene eingespritzt wurden. Außerdem ließ sich zeigen, daß wenige Minuten nach einer intravenösen Spirochaeteninjektion Milz und Leber der Foeten mit positivem Erfolg verimpft werden konnten. Hingegen war es nicht möglich, eine Uebertragung dadurch zu erreichen, daß männlichen Tieren die Erreger intravenös injiziert und jene dann zur Begattung gebracht wurden. Selbstverständlich ist damit die völlige Unmöglichkeit der Uebertragung auf diesem Wege nicht sichergestellt. Aber es gibt nach Herxheimer überhaupt für die germinative Infektion weder beim Menschen noch bei höheren Tieren irgendeine Analogie. D. h. also, es konnte wohl eine Uebertragung der Syphiliserreger als sicher angenommen werden; für die Vererbung im eigentlichen Sinne ist ein Beweis bisher nicht zu erbringen gewesen.

Legen wir den plazentaren Weg der Uebertragung zugrunde, so kann von einem Primäraffekt bei der congenitalen Lues natürlich nicht gesprochen werden; vielmehr gehen, wie aus dem oben angeführten Tierversuch abzuleiten ist, die Spirochaeten direkt in den Kreislauf des Kindes über. Dabei wird aber immer wieder betont, daß es sich nicht um eine eigentliche Spirochaetensepsis handele; denn immer wieder konnte der Nachweis erbracht werden, daß zwar im Innern der Gefäße zwischen den roten Blutkörperchen die Erreger vorhanden sind. Diese stellen aber nur eine außerordentlich geringe Zahl dar im Verhältnis zu den

Mengen, die in den Wänden der kleinen Gefäße und deren Umgebung gefunden werden. Sicherlich findet eine ganz besondere Vermehrung vor allem im Bindegewebe statt. So werden die Spirochaeten von Herxheimer direkt als Gewebsschmarotzer bezeichnet.

Bevor diese Ausführungen dazu überleiten sollen, die bei der angeborenen Syphilis auftretenden Organveränderungen — mithin auch die der Pneumonia syphilitica — als eine Reaktion des Organismus auf die Spirochaetenwirkung zu betrachten, ist zunächst noch der Wechselwirkung zu gedenken, die immer wieder festgestellt werden kann zwischen der Ausdehnung der organischen Veränderungen einerseits und der gefundenen Spirochaetenmenge andererseits.

Bei Früh- oder Totgeburten und mazerierten Kindern lassen sich fast in jedem Fall enorme Spirochaetenmengen nachweisen. Dagegen liegen die Verhältnisse ganz anders bei Kindern, die mehrere Wochen bis Monate gelebt haben. Dort werden Spirochaeten nur außerordentlich spärlich gefunden; oft können sie überhaupt nicht nachgewiesen werden. D. h. also mit anderen Worten: Das Alter des Kindes bzw. der Zeitpunkt der plazentaren Uebertragung ist auch für die Graduntersch iede der morphologischen Veränderungen maßgebend. Je schwerer die Erkrankung der Mutter ist, je größer die Spirochaetenmengen, die sie noch in sich trägt, desto wahrscheinlicher ist ein frühzeitiger Uebergang der Erreger auf die Frucht. Diese aber ist in den ersten Monaten ihrer Entwicklung noch nicht fähig, Abwehrstoffe zu bilden, sodaß die eingedrungenen Erreger die Möglichkeit haben, sich ungehemmt zu vermehren.

So läßt denn auch die Untersuchung speziell von syphylitischen Frühgeburten in den allermeisten Fällen wohl eine Unmenge von Spirochaeten, dagegen keinerlei organische Veränderungen erkennen, da gewebliche Reaktionen noch so gut wie völlig fehlen. Wie Ekehorn dazu einmal gesagt hat: „Die Spirochaeten brauchten nicht viel Energie zur Verteidigung zu verlieren, so hätten sie nichts zu tun, als sich zu ernähren, zu vermehren und allenthalben zu verbreiten".

Gegen Ende der Schwangerschaft setzt dann die Möglichkeit der Abwehrreaktion ein. Denn alle congenital luetischen Or-

ganveränderungen müssen als Gewebsreaktionen des Körpers gegen die Spirochaeta pallida oder ihre Stoffwechselprodukte gedeutet werden. Weshalb freilich das eine Mal gerade die Lungen, in einem anderen Fall wieder Leber und Milz die stärksten Prozesse aufweisen, das zu entscheiden ist bisher nicht möglich gewesen.

Dabei sind nach Herxheimer als Ausgangspunkt für die Veränderungen an sich die präcapillaren Venen und Arteriolen zu betrachten. Anfangs mit deutlichen adventitiellen und periadventitiellen Zellwucherungen; offenbar erst viel später kommen dann auch Intimawucherungen hinzu, die bis zum völligen Gefäßverschluß führen können. Dabei sollen sich die Zellinfiltrationen vornehmlich bei Neugeborenen, eine Bindegewebsvermehrung hauptsächlich bei Säuglingen finden. Auch für die congenital luetisch veränderten Lungen ist zunächst die interstitielle Entzündung, dann die Bindegewebsvermehrung das Maßgebende.

Die sich fast durch die ganze Literatur ziehende von Heller stammende Einteilung in zwei Formen, die rein interstitielle Lungenentzündung einerseits und die in Proliferation und Desquamation mit Verfettung der Alveolarepithelien bestehende „weiße" Pneumonie andererseits kann nicht mehr aufrecht erhalten werden. Schinze stellte 1902 noch einmal diejenigen Autoren gegenüber, die sich bemüht hatten, eine Pneumonia alba oder eine interstitielle Pneumonie im strengen Sinne zu beschreiben. Dann aber heißt es an anderer Stelle in seiner Arbeit: „Es ist nun die Frage, ob die Hellersche Einteilung überhaupt berechtigt ist, ob die beiden Formen wirklich zwei selbständige, von einander unabhängige luetische Erkrankungen darstellen oder ob es sich anders verhält. Für die interstitielle Pneumonie ist die Selbständigkeit gegenüber der anderen Erkrankungsform wohl nicht in Abrede zu stellen. Anders aber steht es mit der weißen Pneumonie." Er zeigt dann weiter, daß keine der als reine Pneumonia alba beschriebenen Fälle mit Sicherheit „nur" Pneumonia alba war.

Virchow legte 1847 in der von ihm beschriebenen „weißen Hepatisation" den Nachdruck auf die zellige Alveolarfüllung. Erst Förster und Wagner wiesen dann auf die interstitiellen Veränderungen hin. Beide Veränderungen zusammen werden jetzt, wie Schneider (Darmstadt) 1928 in seinem Referat hervor-

hebt, als „weiße Pneumonie“ bezeichnet. Auch Birsch-Hirschfeld, Kokawa und Thomsen betonen in ihren Arbeiten die Einheitlichkeit beider Prozesse und zwar dergestalt, daß nur die interstitiellen Prozesse als konstant anzusehen sind, während die parenchymatösen nur sekundär und wechselnd in Grad und Häufigkeit auftreten. Obwohl in seltenen Fällen die rein alveolär katarrhalischen Prozesse zuweilen das Bild beherrschen, hält auch Kaufmann das Vorkommen „reiner“ weißer Pneumonien für fraglich. Um das Ueberwiegen der interstitiellen Komponente zu zeigen, möchte ich die Statistik Castens erwähnen, die 408 „interstitielle“ und 55 Fälle von „weißer“ Pneumonie aufweist.

Damit möchte ich zur Besprechung derjenigen Arbeiten übergehen, in denen von Säuglingen berichtet wird, die mit syphilitischer Pneumonie (gleichgültig ob in der Literatur als interstitielle Pneumonie oder Pneumonia alba beschrieben) länger als eine Woche gelebt haben.

Die im Literaturverzeichnis aufgeführten Arbeiten alle ihrem Inhalt nach noch einmal ausführlicher durchzugehen, erachte ich nicht für notwendig, da bereits bis 1902 eine fast vollständige Zusammenfassung von Flockemann und Schinze vorliegt; ebenso schickten u. a. Dutsch (1915), Maske (1920) und Schotte (1926) der Beschreibung ihres Falles eine ziemlich eingehende Uebersicht und Besprechung der Literatur voraus. — Trotz sorgfältigster Durchsicht aller im Schlußverzeichnis enthaltenen Arbeiten habe ich nur zwei Autoren gefunden, bei denen auch der klinische Verlauf syphilitischer Pneumonien mehr oder weniger ausführlich mit aufgenommen war.

Zunächst möchte ich über diejenigen Fälle älterer Kinder berichten, denen eine Krankengeschichte nicht beigefügt ist:

Im Jahre 1875 wurden „Anatomische Untersuchungen über die Lungenaffektionen syphilitischer Kinder“ in der Dissertation von Andreae veröffentlicht. Diese Arbeit gehört mit zu den in der Literatur der congenitalen Lues am häufigsten zitierten. Wird doch hier bereits, lange bevor Heller die scharfe Dreiteilung:

1. Pneumonia alba,
2. interstitielle Pneumonie,
3. Gummen

der syphilitischen Lungenaffektionen ausgesprochen hatte, eine syphilitische Lungenerkrankung beschrieben (Fall A), von der ausdrücklich hervorgehoben wird: „In erster Linie ist die starke und gleichmäßige Beteiligung des ganzen Lungenbindegewebes hervorzuheben, zweitens der Mangel katarrhalischer und desquamativer Vorgänge". Da dieses Kind nur 4 Stunden am Leben war, soll jedoch von einer eingehenden Besprechung des historisch an sich interessanten Falles Abstand genommen werden. Dagegen möchte ich auf den von Andreae zuletzt abgehandelten Fall N. noch etwas näher eingehen. Obwohl anamnestische Momente fehlen, welche auf Syphilis des Vaters oder der Mutter schließen lassen, glaubt sich der Verfasser doch berechtigt, die vorliegenden Lungenveränderungen als luetische auffassen zu dürfen. Es handelte sich um ein Zwillingskind, das nach 3 Wochen starb, dessen Zwillingsbruder nach 3 Monaten noch gesund befunden wurde.

Andreae selbst schreibt über diesen Fall zusammenfassend: „Hier haben wir also zwei Hauptveränderungen vor uns, eine interlobuläre und lobuläre Bindegewebsentwicklung, sowie Bronchitis und Peribronchitis mit Ausgang in Bronchiektase und Vereiterung. Was zunächst die ersten anbetrifft, so ist bei der mächtigen Bindegewebsentwicklung anzunehmen, daß dieselbe als das Primäre anzusehen ist, indem hierzu eine ziemlich beträchtliche Zeit in Anspruch genommen werden dürfte. Es ist ferner anzunehmen, daß diese Bindegewebshyperplasie intrauterin begonnen und sich dann während der kurzen Zeit, die das Kind post partum lebte, weiterentwickelt hat. Zu dieser interstitiellen Pneumonie hat sich dann später eine purulente Bronchitis und Peribronchitis hinzugesellt und zu der zweiten Veränderung Veranlassung gegeben."

Bei Besprechung des Präparates selbst, (am stärksten befallen der hintere Rand der linken Lunge), erwähnt er erstens, das mächtige, teilweise reichlich von Zellen durchsetzte Bindegewebe und zweitens den Gefäßreichtum dieser Stellen, der noch besonders deutlich bei den injizierten Präparaten in Erscheinung tritt.

Die Schwierigkeit der endgültigen Bewertung des Falles wird auch von Andreae selbst zugegeben. Dennoch hielt ich

für richtig, diesen, obgleich nicht mit völliger Sicherheit zu verwertenden Befund hier zu erwähnen. Dagegen können meiner Ansicht nach die in der Literatur ebenfalls recht oft angeführten Arbeiten von Howitz, Förster, Thierfelder und Castens jedenfalls als Unterlage für Pneumonia syphilitica älter gewordener Kinder nicht mehr in Anspruch genommen werden.

Heller hatte 1888 u. a. die sich bei congenital luetischer Pneumonie findende Capillarvermehrung betont. Dadurch angeregt, untersuchte im Jahre 1891 Kippenberg die injizierten Lungen von 18 Fällen congenital syphilitischer Kinder. Ueber das älteste Kind schreibt Kippenberg wörtlich:

„Mädchen, $1^1/_2$ Jahr alt. Sekt. am 2. Tg. p. m. Wesentlicher Sektionsbefund: Ausgebreitete interstitielle Pneumonie aller Lungenlappen. — Interstitielle Hepatitis. — Magendarmkatarrh, Trichocephalus dispar. — Fettherz. —

Injektion gut gelungen.

Interlobuläres Bindegewebe mäßig verbreitert. — Alveolarsepta um das vielfache verdickt. — Alveolen stark komprimiert. — Katarrhalische und desquamative Vorgänge fehlen. — Capillaren ungewöhnlich stark vermehrt. Dichte Knäuel füllen die Alveolarinterstitien ganz aus.“

Von den von Kippenberg untersuchten anderen mit Pneumonia syphilitica behafteten älteren Kindern will ich nur die wichtigsten Daten anführen.

Knabe, 14 Tage alt.

„Starke Bronchitis, interstitielle Pneumonie und Hepatitis (mikroskopisch) Ekchymosen von Pleura, Pericard, Thymus.“ Dann später „interlobuläres Bindegewebe erheblich verbreitert. — Alveolarmaschen fast durchgängig verdickt, einzelne mächtig entwickelt. — Kleine Blutungen in das interlobuläre Bindegewebe und in die Alveolen. — Wenig abgestoßene Epithelien. — Capillaren deutlich ektatisch, ungleich entwickelt: teils gering, teils mäßig vermehrt.“

Als nächsten Fall berichtet er dann von einem 15 Tage alten Mädchen:

„Sehr geringer Luftgehalt der Lunge (interstitielle Pneumonie), zahlreiche Ekchymosen in Pleura, Pericard, Thymus.“

Die mikroskopische Beschreibung entspricht fast wörtlich der vorigen.

Die außerdem in dieser Arbeit noch aufgeführten Lungenbefunde von 6 älteren kongenital luetischen Kindern halte ich für syphilitische Pneumonie so unwahrscheinlich, daß ich diese Fälle hier übergehe, ebenso wie die von R. Hecker, dessen mikroskopische Untersuchungen nur in zusammenfassenden Stichworten mitgeteilt werden.

Besondere Beachtung verdient dann die Schinze sche Arbeit (Leipzig, 1902), in der von zwei Fällen luetischer Lungenveränderungen berichtet wird. Im ersten Falle handelt es sich um Gummata bei einem Neugeborenen, in dem anderen um ein 8 Wochen altes Kind mit Pneumonia syphilitica. Auch hier wird mitgeteilt, daß die Bronchien in diesem Falle katarrhalische Veränderungen aufwiesen, daß die Septen bindegewebig stark verdickt hervortraten, und daß an anderen Stellen die Alveolen so stark mit Epithelien angefüllt waren, daß deren Umrisse kaum noch zu erkennen waren. Die kleinen Gefäße werden teilweise als zusammengedrückt, teils als erweitert (hyperaemisch) beschrieben. Besonders hervorgehoben werden Auflockerung der Gefäßadventitia sowie kleinere mit einem einschichtigen cubischen Epithel ausgekleidete Hohlräume. Später soll noch im Zusammenhang gerade auf diese Gebilde eingegangen werden.

Die neueste mir zugängliche Dissertation war die von Maximilian Schotte (1926). Er selbst bedauert, daß ihm die Krankengeschichte seines Falles nicht zugänglich war, umso mehr, als das Kind noch 14 Monate nach der Geburt am Leben war. Die Sektionsdiagnose lautete: Lues congenita mit vorwiegend luetischer Pneumonie. Die klinische Diagnose: Verdacht auf Tbc., Verdacht auf Lues, Verdacht auf Pneumonie.

Makroskopisch fand sich bei der Sektion folgender Lungenbefund: „Die Pleura der linken Lunge ist über dem Unterlappen matt und zeigt fibrinöse Auflagerungen. Ueber dem Oberlappen ist sie zart und spiegelnd. Der Oberlappen ist weich und knisternd, der Unterlappen fühlt sich derb und fest an.“

Die weiter angeführten Daten übergehe ich, um gleich die endgültige anatomische Diagnose mitzuteilen:

Pneumonia alba, eitrige Bronchiolitis mit Lungenabszessen, Pleuritis fibrinosa. Außerdem wurden beobachtet: Miliare Gummiknoten in der Leber und Niere. Chronischer Milztumor, Osteochondritis syphilitica.

Die mikroskopische Beschreibung erhärtet die Diagnose einer syphilitischen Pneumonie.

Als abweichend von den sonst beschriebenen Fällen wird nur hervorgehoben, daß die elastischen Fasern bis auf die eingeschmolzenen Partien normal entwickelt waren und daß die Pleura eine starke Bindegewebsverdickung und hyaline Auflagerungen in Form breiter Fibrinbalken zeigte. Die Entstehung der in Organisation begriffenen Pleuraschwiele glaubt er nicht durch chronische Pleuritiden erklären zu müssen, sondern nimmt an, daß das syphilitische Virus auch hier die Bindegewebswucherung angeregt hat. Er vertritt die Ansicht, daß Interstitien und Parenchym erst ergriffen sein müssen, bis die Pleura auch in Mitleidenschaft gezogen sein kann, „gewissermaßen eine tertiäre Veränderung".

Zusammenfassend betrachtet er den von ihm beschriebenen Fall als sichere Lungenlues, aber betont, daß abweichend von den gewöhnlichen Befunden eine akute schwere eitrige Pneumonie so stark im Vordergrund stand, daß eine Mischinfektion nicht unbedingt ausgeschlossen werden konnte.

Aus den von mir bisher beschriebenen Fällen geht hervor, daß die Zahl der mit syphilitischer Pneumonie behafteten älter gewordenen Kinder eine außerordentlich geringe ist, zumal wenn berücksichtigt wird, daß selbst von den hier angeführten nicht alle als absolut sicher aufgefaßt werden können. Die makroskopischen und mikroskopischen Befunde bei Pneumonia syphilitica sind gerade auch in den neuesten Arbeiten so ausführlich besprochen worden, daß ich die bei weitem selteneren Fälle in den Vordergrund stellen möchte, denen noch klinische Beobachtungen hinzugefügt sind. Jetzt sollen die hierfür in Frage kommenden Krankheitsberichte mit den dazu gehörigen pathologisch-anatomischen Beobachtungen gleich hintereinander abgehandelt und im Anschluß daran sowohl die anatomischen Ergebnisse als auch der klinische Teil für sich einer vergleichenden Besprechung unterzogen werden.

Zunächst sollen drei von Hochsinger im Jahre 1898 veröffentlichte Fälle besprochen werden.

Ich beginne mit dem unter Fall 5) angeführten drei Wochen alten Kind:

Die Mutter des Mädchens war $1^1/_2$ Jahr zuvor luetisch infiziert worden. Es bestanden noch Reste condylomatöser Syphilis. – Das Kind zeigte ein ausgebreitetes, großfleckiges Exanthem im Gesicht, „seborrhoiforme Infiltration der Kopfhaut", an Handtellern und Fußsohlen ein diffus flächenhaftes Syphilid. Die Atmung war schnüffelnd. Es bestand eine hochgradige Atrophie und anhaltender Durchfall. Leber und Milz erschienen nicht vergrößert. Das Kind war jedoch vollkommen fieberfrei. Exitus 2 Tage nach der Aufnahme.

Bei der Sektion erwiesen sich beide Lungen, vornehmlich im Bereich der Unterlappen, von gleichmäßig grauweißer Farbe; durch die Pleura waren mehrere Vorwölbungen sicht- und tastbar. Diese entsprachen dichteren Infiltrationsherden von noch hellerer Färbung als das übrige Gewebe.

Bevor Hochsinger zur Beschreibung der einzelnen Fälle übergeht, erklärt er, daß alle einer eingehenden histologischen Untersuchung gewürdigt wurden. Dabei konnten bei allen 5 Fällen für Pneumonia syphilitica absolut typische Befunde erhoben werden. Um Wiederholungen zu vermeiden, seien daher die histologischen Ergebnisse jedes einzelnen Falles nicht noch einmal aufgezählt. Nur auf zweierlei Veränderungen wird noch besonders aufmerksam gemacht. In den Fällen 4) und 5) fanden sich größere grauweiße, dichte Gebiete, in denen nicht ein einziger Alveolus mehr zu entdecken war. Außerdem konnte in dem soeben beschriebenen Fall 5) eine hochgradige Endarteriitis festgestellt werden.

Im folgenden nun der von Hochsinger als Fall 3) beschriebene:

Der Vater des 4 Wochen alten Mädchens hatte sich während seiner Militärzeit luetisch infiziert. Die Mutter stand im Alter von 27 Jahren, drei Totgeburten waren bereits vorausgegangen. Wenige Tage nach der zur rechten Zeit erfolgten Geburt trat bei dem Kinde Schnupfen auf, es begann auch abzumagern. Bereits 14 Tage bevor es aufgenommen wurde, kam ein Exanthem zum Ausbruch.

Im Status wurde eine hochgradige Kachexie vermerkt. Kolorid: graugelb. Es bestand blutig-eitrige Coryza. Alopecie der Kopfhaut, Sattelnase; Wimpern und Augenbrauen fehlten völlig. An Gesäß, Oberschenkeln und Fußsohlen fanden sich diffuse

syphilitische Hautinfiltrationen. An der Hinterfläche des rechten Oberschenkels: zwei speckig belegte, etwa fingernagelgroße von infiltrierten Rändern umgebene, reaktionslose Geschwüre. Es heißt dann wörtlich: „Rechts hinten unten und links hinten oben über den Lungen unbedeutende Schalldämpfung (?), kein Fieber, keine Diarrhoen, beträchtliche Cyanose und Dyspnoe". Die angewandte Quecksilbertherapie ändert den Zustand des Kindes nicht mehr. Unter Zunahme der Dyspnoe tritt in der 6. Lebenswoche der Tod ein.

Obduktionsbefund: „Der rechte mittlere und untere Lappen der Lunge im Zustand weißer Infiltration; das Lungengewebe blutarm". Außerdem werden eine Feuersteinleber, Milzvergrößerung und Darmsyphilis diagnostiziert.

Und schließlich Hochsinger, Fall 4): Bei dem 6 Wochen alten Kinde fiel gleich nach der zu normaler Zeit stattgehabten Geburt „schnüffelndes Atmen und verstopfte Nase" auf. In der 3. Lebenswoche traten Pemphigusblasen an den infiltrierten Fußsohlen, am Gesäß, den Handtellern und vereinzelt auch an den Handrücken auf. Seit einer Woche entwickelte sich eine auffallende Krustenbildung, die fast das ganze Gesicht einnahm. Zahlreiche Rhagaden, strahlenförmig angeordnet in der Umgebung aller Körperöffnungen. Diffuse Infiltration der Fußsohlen und Handteller und an der unteren Körperhälfte ein großpapulöses Syphilid. Das Kind schien auffallend kurzatmig, cyanotisch und machte einen sehr verfallenen Eindruck. Milz eben palpabel. Leber: 4 Querfinger unter dem Rippenbogen tastbar, stumpfrandig, vermehrte Konsistenz aufweisend. Im Harn: reichlich Eiweiß. Exitus bereits am nächsten Tage.

Autopsie: „Die Lungen beiderseits in den Oberlappen stark gebläht; der Mittellappen der rechten Lunge von hellgrauer, nahezu grauweißer Farbe und völlig homogener Schnittfläche; beide Unterlappen von geringem Luftgehalt, homogen weiß erscheinend. Ueber der Pleura pulmonalis rechterseits zahlreiche stecknadelkopf- bis linsengroße Ekchymosen. Bronchialdrüsen nahezu unverändert."

Der zweite eingangs erwähnte Autor ist Prof. Rud. Kimla, der im Jahre 1905 ebenfalls ausführliche klinische Beobachtungen bringt in seiner Arbeit: „Kongenitale latente Hypoplasien der drüsigen Organe bei der kongenitalen Syphilis."

Er schlägt als Einteilung vor:

a) Fälle mit diffuser Karnifikation des Lungengewebes.

b) Fälle, die durch eine Verdickung der interalveolären Septa charakterisiert sind. (Echte Pneumonia interstitialis productiva und zwar entweder diffus oder zerstreut.)

Nähere Ausführungen hierzu wurden bereits mehrfach gebracht, so u. a. auch von Schotte (1926). Ich gehe deshalb gleich zu den hier in Frage kommenden Fällen selbst über.

Unter den von Kimla eingehend klinisch und pathologisch-anatomisch abgehandelten 72 Fällen finden sich zwei Kinder, die die ersten Lebenstage überdauert haben. In dem als Fall 38) besprochenen heißt es von einem 1 Monat und 8 Tage alten Mädchen: „Kind bei seiner Aufnahme in die Findelanstalt 9 Tage alt.“ Dann weiter: „Normal entwickelt, von mittlerer Ernährung; Coryza. An der Innenseite des linken Fußes drei typische, rotbraune, linsengroße oberflächlich desquamierte Papeln.“ In den nächsten 14 Tagen traten neue Effloreszenzen auch an anderen Körperstellen auf. Die ziemlich ausführlich geführte Krankengeschichte berichtet dann nur noch von dem weiteren Verlauf der Hauterscheinungen, von Mundrhagaden, Paronychien an den Zehen und schließlich kurz vor dem Tode von einer totalen Paralyse aller Extremitäten. Ein pathologischer Lungenbefund konnte offenbar während des ganzen Monats nicht erhoben werden.

Bei der 28-jährigen kräftigen Mutter war am linken Labium majus eine eingezogene Narbe deutlich zu erkennen.

Umso überraschender war nach dem oben Gesagten der mikroskopische Lungenbefund. „Alle interalveolären Septa sind ungewöhnlich verdickt und bestehen aus einem gefäßreichen spindelzelligen Bindegewebe. Die Alveolen sind klein und mit enormen Massen desquamierter und degenerierter Epithelien angefüllt. Die exsudativen Entzündungselemente — Fibrin und Leukozyten — treten hier ganz in den Hintergrund; nur auf der Pleura findet sich eine frische croupöse Membran.“

Nun zu dem unter 33) beschriebenen Fall: Das Kind war bei der Aufnahme 12 Tage alt. Die Mutter, eine 24-jährige, II. para, weist keine für Lues verdächtigen Symptome auf.

Pat., ein schwaches, schlecht genährtes, normal entwickeltes Kind, zeigte blutenden Nabel, stark cyanotische Fußsohlen, Ikterus. Milz und Leber waren vergrößert. Vor dem Exitus blutige Stühle und Hauthämorrhagien.

Klinische Diagnose: De lue suspectum. Sepsis.

Anatomische Diagnose: Lues congenita, Pneumonia interstitialis lueticorum.

Bei der Obduktion des von den Klinikern als Sepsis aufgefaßten Falles ergab sich mikroskopisch ein Lungenbefund, dessen wichtigsten Teil ich wörtlich entnehme: „Das alveoläre Parenchym besteht aus kleinen gebuchteten Alveolen, die mit einem typischen, z. T. desquamierten Epithel ausgekleidet sind. Die interalveolären Septula sind durchwegs breit, mächtig, jedoch nicht überall gleich dick und bestehen aus zelligem Bindegewebe. Die perialveolären Capillargeflechte liegen unterhalb des Epithels und sind sehr einfach. Jede Alveole hat ihr eigenes Geflecht, sodaß zwischen den Capillargeflechten der benachbarten Alveolen oft eine bedeutende Distanz entsteht: Die Dicke des Septums, das mit zelligem Mesenchymgewebe ausgefüllt ist."

Eigener Fall von Pneumonia alba.

Herr Oberarzt Dr. Katz hatte die Freundlichkeit, mir die ausführlich geführte Krankengeschichte zur Verfügung zu stellen. Gleichzeitig bin ich auch Herrn Dr. Frik für die Ueberlassung des Röntgenbildes zu Dank verpflichtet.

Am 24. November 1928 kam im hiesigen Krankenhaus der 17 Tage alte Knabe Kuno S. zur Aufnahme.

Anamnese: Der Vater war bei der Geburt des Kindes 42, die Mutter 28 Jahre alt. Bei der Geburt des jetzigen Kindes wurde bei ihr eine Lues festgestellt. Bisher ein Kind, eine Fehlgeburt.

Pat. wurde im Krankenhaus Moabit normal geboren mit einem Gewicht von 7 Pfd. Die Wa.R. angestellt aus dem Nabelvenenblut, war vierfach positiv. Die Röntgenaufnahme der Knochen ergab keine spezifischen Veränderungen.

Bisher Brustnahrung. Das Kind soll vom zweiten Lebenstage an gehustet haben. Einen Tag bevor es zur Aufnahme kam, verschlimmerte sich der Husten beträchtlich; auch trank das Kind schlecht. Auf Anraten einer Aerztin bringen es die Eltern zur Krankenhausbehandlung.

Status: Atrophisches Kind in sehr stark dyspnoischem Zustand. Hochgradige Cyanose des ganzen Körpers, besonders des fast blauschwarzen Gesichtes. Turgor und Tonus der Haut schlecht. Sattelnase, blutiger Schnupfen, unregelmäßige Atmung. Maculopapulöses Exanthem an Unterschenkeln und Füßen. Keine Oedeme.

Kopf: Auf dem linken Os parietale eine ca. zehnpfennigstückgroße derbe Vorwölbung. Pupillen reagieren gut auf Licht. Es bestehen leichte Rhagaden um die Lippen.

Hals, Rachen und äußerer Brustkorb: o. B.

Lunge: Der Klopfschall ist auf der rechten Seite gegen den der linken verkürzt. Auskultatorisch: vielleicht rechts etwas abgeschwächtes Atmen.

Herz: o. B.

Abdomen: Unter Thoraxniveau. Die Nabelwunde ist gut verheilt, mit einem Schorf bedeckt. Die Milz deutlich tastbar, derb vergrößert. Auch die Leber ist mäßig vergrößert.

Die Extremitäten zeigen keine Besonderheiten.

Patellarreflexe sind beiderseits gut auslösbar; auch der Babinskische Reflex ist positiv, rechts gleich links.

Verlauf:

24. 11. Das Kind wird mit Hautreizen, Injektionen von E 243 und Hexeton behandelt. Danach geht der dyspnoische Zustand etwas zurück.

25. 11. Die Mutter kommt dreimal am Tage zum Stillen, es wird mit 1/3 Milch und 5 % Nährzucker auf 500 gr. nachgefüttert.
Temperatur: 38 Grad. Heute wieder ein dyspnoischer Anfall.

26. 11. Lungenbefund: Die ganze rechte Seite zeigt abgeschwächten Schall und abgeschwächtes Atmen. Dabei beträgt die Temperatur 36 Grad. Urin: Albumen positiv. Sediment: zahlreiche Erythrocyten, vereinzelt hyaline und granulierte Cylinder.

27. 11. Röntgendurchleuchtung und -aufnahme: Das Bild füge ich bei.

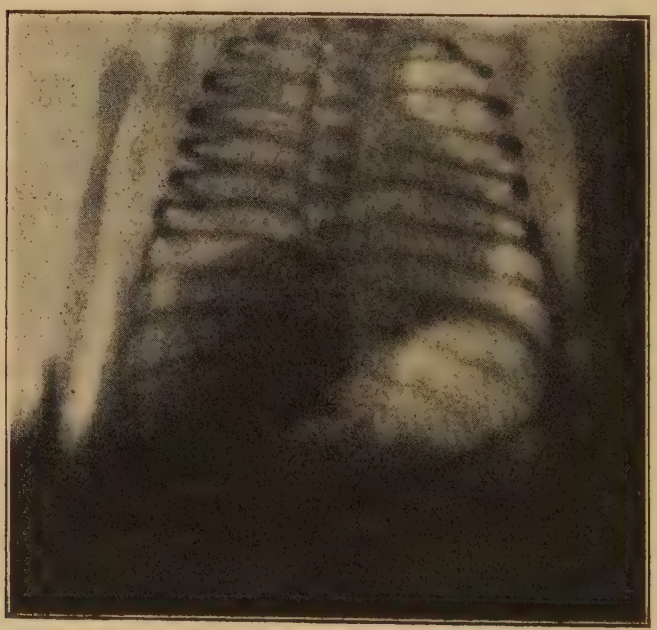

Ergebnis: Die rechte Seite erscheint insgesamt trübe. Die parahilären Abschnitte sind verdichtet. Die dem linken Hilus angrenzenden Abschnitte sind ebenfalls verdichtet. Zwerchfellstand: rechts höher als links. Mit völliger Sicherheit ist eine Diagnose aus dem Röntgenbild allein nicht zu stellen. Unter Berücksichtigung der Anamnese wird aber eine Pneumonia syphilitica sehr wahrscheinlich.

28. 11. Beginn mit einer kombinierten Wismut-Salvarsankur. Bisuspen. 2 Teilstriche intramuskulär.

30. 11. Blutbild: Das Blut gerinnt fast augenblicklich. Leukocyten: 11 400. Ausstrich: Eosinophile: 8, Myelocyten: 7, Jugendformen: 9, Stabkernige: 24, Segmentkernige: 15, Lymphocyten: 33, Monocyten: 4.

2. 12. Das Exanthem hat sich jetzt auf den übrigen Körper ausgebreitet und ist hämorrhagisch geworden. Der rechte Arm hängt heute schlaff herab (Parrot).

3. 12. Erneuter heftiger Anfall von Dyspnoe. Das Kind wird vorübergehend pulslos, völlig apnoisch. Der ganze Körper, besonders das Gesicht tief dunkelblau.

4. 12. Wieder zwei dyspnoische Anfälle. Mitunter Atemtyp Cheyne-Stoke. Da der Verdacht besteht, daß es sich um Hirndruckerscheinungen handelt (Pachymeningitis haemorrhagica), soll entlastet werden. Jedoch ist trotz dreimaligen Einstiches an verschiedenen Stellen kein Lumbalpunktat zu erreichen.

In den nächsten 8 Tagen geht es dem Kinde bedeutend besser. Der Puls bleibt gut, Abklingen des Exanthems. Auch das Gewicht beginnt wieder zu steigen; nur hustet Pat. jetzt öfter.

11. 12. Heute wieder Verschlechterung des Befindens. Mehrfach Anfälle von Cyanose. Die Atmung setzte aus, war flach und sehr beschleunigt. Sauerstoffinhalation. Es wird erneut Hexeton, auch Mentholeucalyptol gegeben.

12. 12. Kind hustet viel, auch anfallsweise, Temperatur bis 37,8. Lungen rechts: in toto Dämpfung, besonders intensiv über dem Oberlappen; abgeschwächtes Bronchialatmen. Links über dem Unterfeld Dämpfung, sehr rauhes Atmen mit reichlich feinblasigen Rasselgeräuschen, besonders hinten. (Bronchopneumonie).

14. 12. Kind hustet sehr, braucht dauernd Sauerstoff. Exanthem abgeheilt. Urin: Albumen sehr stark positiv. Sediment: massenhaft Leukocyten, Erythrocyten, Epithelien, hyaline und granulierte Cylinder. Urobilinogen: schwach vermehrt. Kind trinkt schlecht, durch die mühsame Atmung sehr behindert.

15. 12. Temperatur 39,2. Lungen: rechts unverändert, links Dämpfung intensiver. Bronchovesiculäratmen fast über der ganzen Lunge, Spitze relativ frei.

18. 12. Lungenbefund unverändert. Gewichtsabnahme. Temperatur steigt bis 40 Grad. Puls sehr beschleunigt, ab und an aussetzend. Kind ist sehr cyanotisch. Hustet oft, jedoch kraftlos. Incision eines Spritzenabszesses am Gesäß. Entleerung: dickflüssiger grünlichgelber Eiter. Feuchter Verband.

19. 12. Temperatur 40,2. Erneuter Spritzenabszeß am linken Oberschenkel. Puls kaum zu fühlen. Nasenflügelatmen. Kind wird benommen, Exitus letalis.

Sektionsprotokoll:

Leiche eines kräftigen Kindes in mittlerem Ernährungszustand. Die Haut ist blaß, der Bauch leicht aufgetrieben. An der Außenseite des linken Oberschenkels ein etwa dreimarkstückgroßer Bezirk mit etwas eingetrockneten, schmierigen Borken. Nach deren Loslösung entleert sich etwas flüssiger Eiter. Totenflecke an den abhängigen Partien; keine Totenstarre.

Nach Eröffnung der Brust- und Bauchhöhle liegen die Organe an entsprechender Stelle. Thymus verhältnismäßig klein, wiegt 10 g. Der Herzbeutel wird in ziemlich großer Ausdehnung sichtbar. Herz von mittlerer Größe, Gewicht 30 g. Pericard glatt und glänzend. Klappen zart, o. B. Muskulatur: o. B. Die Lungen sind frei beweglich, zeigen aber besonders über dem linken Unterlappen feine fibrinöse Beläge. Der rechte Unter- und Mittellappen, sowie besonders die parahilären Teile des linken Unterlappen fühlen sich derb an. Auf der Schnittfläche sieht man, daß die entsprechenden Partien nicht lufthaltig und von eigenartig rötlichgrauer Farbe sind. Sie erscheinen sehr gleichmäßig, nicht körnig. Milz von mittlerer Größe, 20 g. Die Kapsel ist glatt, ohne Verdickungen oder Auflagerungen. Die Konsistenz etwas weich, auf der Schnittfläche die Pulpa in mäßigem Grade abstreifbar. Magen und Darm sowie Gallenwege: o. B. Leber von mittlerer Größe, 190 g., etwas blaß, von mittlerer Konsistenz; ohne pathologischen Befund. Nieren von mittlerer Größe, 50 g, Kapsel glatt, abziehbar. Die Oberfläche glatt, Schnittfläche mit deutlicher Zeichnung.

Halsorgane und Beckenorgane: o. B.

Nach Eröffnung des Schädeldaches ist die Dura gespannt. Die weichen Häute an der Convexität, aber auch an der Basis, besonders links, mit dickem, rahmigen Eiter durchtränkt. Am linken Os parietale ein oberflächlich subperiostal gelegener Eiterherd.

Diagnose: Pneumonia syphilitica beiderseits mit fibrinöser Pleuritis. Osteomyelitische Herde des Schädeldaches. Eitrige Meningitis. Subcutaner Abszeß des linken Oberschenkels.

Es bleibt als Besonderes noch hervorzuheben, daß an Leber, Milz und Röhrenknochen keinerlei syphilitische Veränderungen nachgewiesen werden konnten.

Zur mikroskopischen Untersuchung wurden Präparate gefärbt mit Haematoxilin-Eosin, Weigerts Elastin, nach van Gison und Levaditi und schließlich auch eine Plasmazellenfärbung mit Methylgrün-Pyronin angefertigt.

An allen untersuchten Stellen fällt in erster Linie eine Vermehrung des Bindegewebes der Alveolarwände auf. Die Alveolen sind auf große Strecken lufthaltig, ohne Exsudat; aber auch hier sind die Wände wenigstens um das 3—4 fache, meist aber wesentlich stärker verbreitert durch ein nicht sehr zellreiches Granulations- und Bindegewebe, in dem mäßig

reichlich Rundzellen und Plasmazellen liegen. Meist ziemlich scharf von diesen Partien abgesetzt finden sich umfangreiche Gebiete, in denen das Alveolarlumen garnicht oder nur in Form feiner Spalten erkennbar ist. Das ganze Gewebe besteht hier nur aus einem ziemlich derben Bindegewebe, das sich aber mit Gison nur teilweise rötlich färbt und in dem mäßig reichlich Lymphocyten und Plasmazellen liegen. Das Alveolarepithel ist, soweit es erhalten, hoch, stellenweise deutlich gewuchert. Auch das Epithel der kleinen Bronchien ist hoch. Im Lumen der Bronchien reichlich Leukocyten. Die Kapillaren sind vermehrt und stellenweise stark mit Blut gefüllt. Die elastischen Fasern sind an den Stellen, die lufthaltig, deutlich erkennbar, an den andern aber nur in den Gefäßwänden darstellbar. Die Pleura ist über den befallenen Bezirken sehr erheblich verdickt, zellreich mit gelapptkernigen Leukocyten durchsetzt.

Spirochaeten waren in mehreren nach Levaditi gefärbten und eingehend durchgesehenen Schnitten nicht nachweisbar.

Die hier bei der mikroskopischen Untersuchung erhobenen Befunde beweisen eine einwandfrei feststehende Pneumonia syphilitica. Dabei seien einige Daten noch einmal kurz mit den in der Literatur erwähnten verglichen. Als besonders charakteristisch sind zu betrachten: Die sehr stark ausgesprochene Wucherung des gesamten Interstitiums überhaupt sowie die mächtige Verbreiterung der Alveolarsepten, die teilweise so beträchtliche Dimensionen annahm, daß die Lichtungen zahlreicher Alveolen fast vollständig zusammengedrückt waren. Dabei mag noch hervorgehoben werden, daß an einigen Stellen auch Formveränderungen der Alveolen in Gestalt von Drüsenschläuchen beobachtet werden konnten, die in der Literatur besondere Beachtung gefunden haben.

Stroebe und Spanudis nahmen an, daß es sich bei diesen Bildungen um Entwicklungshemmungen handele, während Hochsinger die Ansicht vertrat, daß sie durch Abschnürung größerer Alveolen in kleinere Teile entstehen, die durch wucherndes Bindegewebe bedingt sei.

Schotte glaubte, daß diese azinösen Bildungen dem zugrundegehenden Epithel selbst ihre Entstehung verdankten.

Kokawa endlich ist der erste, der sie als eigene Reaktion der Lungenepithelien bei chronisch entzündlichen Neubildungsprozessen betrachtet, ähnlich wie es später von Thomsen und Schneider (Darmstadt) erst vor einem Jahr als sicher erwiesen zum Ausdruck gebracht worden ist.

Die in den einzelnen Bezirken verschieden stark entwickelten Interstitien waren, wie bei fast allen Autoren beschrieben, durchsetzt mit eingestreuten Rundzellen, Leukocyten, Spindelzellen und Plasmazellen. An den Blutgefäßen zeigte sich in erster Linie eine Verdickung der Adventitia. Stellenweise deutliche Infiltration der Media, während ich an der Intima im Gegensatz zu Hochsinger, Schinze u. a. keine pathologischen Veränderungen nachweisen konnte. Das perivasculäre Bindegewebe ist ebenso wie das peribronchiale etwas stärker gewuchert als an den übrigen Stellen. Die Capillaren sind an den meisten Stellen vermehrt und strotzend mit Blut gefüllt. Im Vergleich zu normalen Lungen steht die Ausbildung der elastischen Fasern in den befallenen Partien weit zurück. Ob es sich dabei um eine Unterentwicklung handelt, wie Kokawa annahm, oder ob nach Thomsen ein sekundärer Untergang vorliegt, vermag ich nicht zu entscheiden. Schließlich möchte ich noch erwähnen, daß ich die Entstehung der an der Pleura beobachteten Veränderungen nicht wie Schotte für allein durch das syphilitische Virus bedingt halte.

Der Besprechung des klinischen Bildes möchte ich nun zweierlei vorausschicken: Einmal ist mir aufgefallen, daß sich die verschiedensten Autoren immer wieder bemühen, ein bestimmtes Alter aufzustellen, welches angeblich von Kindern, die mit syphilitischer Pneumonie behaftet sind, nicht mehr überschritten werden kann. Wohl kann gesagt werden, die mit Pneumonia syphilitica behafteten Kinder sterben in den allermeisten Fällen bereits intrauterin oder gehen doch wenigstens ganz kurze Zeit nach der Geburt zugrunde; aber ich halte es nicht für angängig, den durch die Natur bedingten Ausnahmen eine Grenze setzen zu wollen. Zum anderen ist in jedem Falle auf das sorgfältigste abzuwägen, ob die bei einem congenital luetischen Kind gefundenen Lungenveränderungen auch wirklich als spezifisch bedingt zu betrachten sind. Sind es doch gerade die angeboren syphilitischen Kinder, die wegen ihrer an sich schon geschädigten Widerstandskraft bronchopneumonischen oder auch tuberkulösen Infekten ganz besonders leicht zum Opfer fallen. Zeigt jedoch das histologische Bild den einwandfreien Befund einer Pneumonia syphilitica, so kann nach meinem Dafürhalten die Diagnose selbst

auch dann als sicher gelten, wenn weder durch die Untersuchung der Eltern, noch durch die Familienanamnese eine Syphilis eruiert werden kann.

Gerade dieser Gesichtspunkt hat mich auch veranlaßt, die von Woronichin und Szontagh teilweise mit ziemlich eingehenden klinischen Daten ausgestatteten Fälle hier nicht aufzunehmen. Szontagh läßt eine mikroskopische Untersuchung überhaupt vermissen, während die von Woronichin angeführten histologischen Ergebnisse recht wenig überzeugend sind. Kommt noch hinzu, daß der von ihm beschriebene makroskopische Lungenbefund fast ganz dem Bilde einer Tuberkulose entspricht.

Von den soeben in ihren wesentlichsten Befunden festgelegten 6 Fällen sind zwei, bei denen eine Lues in der Familienanamnese nicht nachweisbar war; eine Tatsache, die nach dem früher Gesagten so gut wie ohne Bedeutung ist.

Legen wir uns nun die Frage vor: Sind klinische Daten vorhanden, die diesen sechs Fällen gemeinsam zugrunde liegen? Diese Frage muß mit einem glatten „nein" beantwortet werden. Kimla betont ausdrücklich, daß er bei der mikroskopischen Untersuchung völlig überrascht war, da er einen ganz anderen Befund erwartet hatte. Das erste von Kimla doch fast 4 Wochen beobachtete Kind hatte trotz seiner sicheren Syphilis niemals Veranlassung gegeben, an eine Lungenveränderung irgendwelcher Art zu denken. Bei dem zweiten von Kimla angeführten Fall war überhaupt nur der Verdacht auf eine Lues geäußert worden. Im übrigen wurde das ganze Krankheitsbild als eine Sepsis aufgefaßt. Erst dem pathologischen Anatomen war es vorbehalten, die endgültige Diagnose auf eine congenitale Lues, speziell auf die syphilitischen Lungenveränderungen zu stellen. Es ist also nach dem hier Ausgeführten durchaus nicht immer nötig, daß sich eine derartige Lungenaffektion überhaupt irgendwie bemerkbar macht. Auch Hochsinger glaubte, nur in seinem Fall 3) eine noch dazu fragliche, zum mindesten aber unbedeutende Dämpfung wahrgenommen zu haben. Bei dem von mir beschriebenen Fall konnte dagegen schon bei der ersten Untersuchung eine Schallverkürzung auf der rechten Seite festgestellt werden, die im Laufe der nächsten Wochen noch deutlicher hervortrat. Perkussion und Auskultation können also diagnostisch so gut wie garnicht ver-

wendet werden. Auch die schnuffelnde Atmung dürfte sicherlich allein schon durch die bei luetischen Kindern so häufige Coryza genügend erklärt sein. Ein weiterer Punkt, der in seiner ganzen Bedeutung bereits durch Hochsinger eine eingehende Würdigung erfahren hat, ist die Temperaturlage bei Pneumonia syphilitica. Als Endergebnis muß gesagt werden, daß praktisch in den allermeisten Fällen auch daraus ein sicherer Schluß zur Erhärtung der Diagnose nicht gezogen werden kann. Zweierlei aber ist aller-Wahrscheinlichkeit nach für die klinische Diagnostik der congenital syphilitischen Lungenerkrankungen nicht ohne Bedeutung. Das ist (vergl. auch Hochsinger) einmal die starke Kurzatmigkeit und andererseits die gerade in dem von mir mitgeteilten Fall außergewöhnlich stark ausgesprochene Cyanose. Treten diese beiden Faktoren bei einem Säugling deutlich in Erscheinung, so sollte, auch gerade dann, wenn an Lungen und Herz keine pathologischen Befunde erhoben werden können, eine Pneumonia syphilitica in Erwägung gezogen werden.

Abschließend sei es mir gestattet, noch auf einen von Datsch berichteten, kritisch besonders interessanten Fall etwas genauer einzugehen.

Krankengeschichte: Das am 7. Oktober 1910 normal geborene Kind entwickelte sich nur langsam; so zeigten sich z. B. die ersten Zähne erst mit 11 Monaten. Bei der Aufnahme stand das Kind im fast vollendeten 2. Lebensjahr; es konnte noch nicht laufen. Früher soll es oft an Schnupfen gelitten haben. Seit ungefähr ½ Jahr bestand dauernd Husten, der sich vor 3 Wochen wesentlich verstärkt hatte. Seit dieser Zeit wurde auch Atemnot beobachtet. Vor 8 Tagen stieg die Temperatur bis 38 Grad, die Atemnot nahm bis zur Krankenhausaufnahme dauernd zu.

Aus der Untersuchung am 3. VIII. 1912 sei Nachstehendes hervorgehoben: Es handelte sich um ein sehr abgemagertes Mädchen mit äußerst angestrengter und beschleunigter Atmung. Die Haut zeigte deutlich graue Verfärbung; auch bestand eine starke Cyanose der Schleimhäute und Ohren. Die Temperatur war nicht erhöht. Leber und Milz konnten 3 Querfinger unterhalb des Rippenbogens gefühlt werden. Betont wird ferner die pralle Füllung der oberflächlichen Halsvenen. Der Lungenbefund lautet wörtlich: „Perk.: hinten starke Dämpfung über beiden Ober-

lappen, rechts tiefer herabreichend als links. Ausk.: hinten verschärftes Atmen, vorn feinblasiges Rasseln.“

Eine luetische Erkrankung der Eltern konnte nicht festgestellt werden.

Klinische Diagnose: „Chronische Pneumonie beider Oberlappen. Tuberkulose (?), Bronchialdrüsentuberkulose (?).“

Es wurden Excitantien gegeben, die wohl die Herzkraft besserten, jedoch die Atmung nicht beeinflussen konnten. Noch am gleichen Tage wurde ein Aderlaß von 60 ccm vorgenommen. Danach gingen Cyanose und Dyspnoe über Nacht etwas zurück. Am Vormittag des 4. VIII. hatte die Cyanose schon wieder zugenommen. Sauerstoff brachte nur noch vorübergehend Erleichterung. Zunehmende Kreislaufschwäche, nachmittags Exitus.

Bei der Obduktion fühlte sich die linke Lunge überall gleichmäßig derb an und war von hellroter Farbe. Die Bronchialdrüsen werden als nicht wesentlich vergrößert beschrieben. Doch zeigten einige auf der Schnittfläche stecknadelkopfgroße, gelbe, käsige Herde Der Unterlappen fühlte sich derber an als der Oberlappen. Auf dem Schnitt ließen beide, besonders der Unterlappen, ein gleichmäßiges fleischartiges Aussehen erkennen. Beim Zusammendrücken des Lungengewebes konnten weder Luft noch Fibrinpfröpfe ausgepreßt werden. Die rechte Lunge zeigte, außer einer kleinen bandartigen Verwachsung am Unterrand des Oberlappens, gute Beweglichkeit und ergab im wesentlichen denselben Befund wie die linke Lunge. Nur fanden sich im Oberlappen mehrere erbsengroße Bronchiektasen. Außerdem konnten auch hier auf der Oberfläche beider Lungen und des Herzens Ekchymosen beobachtet werden.

Die Leber ließ eine gummös schwielige Hepatitis von pericholangitischem Charakter erkennen, während die Milz dreimal größer als normal befunden wurde.

Im folgenden nun zusammengefaßt die mikroskopisch beobachteten Charakteristika:

Linke Lunge: 1. Verdickung der interlobulären Septen infolge einer Vermehrung des kollagenen Bindegewebes.

2. Starke Verdichtung des Lungengewebes, hervorgerufen zu-

meist durch eine zellige Infiltration der interalveolären Septen (Granulationsgewebe).

Beide Prozesse im Oberlappen viel weniger ausgesprochen als im Unterlappen.

3. Viele Alveolen mit hohem kubischen Epithel ausgekleidet.

4. In den Bronchien vielfach Schleimhautepithelabhebungen, ganz oder teilweise. Das Epithel selbst findet sich zusammengefaltet oder zerfezt im Bronchiallumen.

5. Verminderung der elastischen Fasern.

6. Zahlreiche erweiterte Lymphgefäße.

Der Befund der rechten Lunge entsprach außer einigen Bronchiektasen im wesentlichen dem eben beschriebenen.

Spirochaeten konnten nicht nachgewiesen werden.

So naheliegend eine luetische Lungenaffektion in diesem Falle auch erscheinen mag Dutsch spricht in der Ueberschrift zu seiner Arbeit von Pneumonia alba , so wenig überzeugt bin ich durch die von ihm angeführten Daten. Daß der Verfasser einen Zweifel selbst nicht völlig beseitigen konnte, geht daraus hervor, daß in der anatomischen Diagnose zwei Fragezeichen erhalten blieben. Es heißt dort wörtlich: „Chronisch diffuse interstitielle (?) Pneumonien beider Unterlappen, weniger der Oberlappen mit Bronchiektasen im rechten Oberlappen". Dann: „Osteochondritis syphilitica an den Rippen (?)".

Interstitiell oder nicht interstitiell ist aber hier gleichbedeutend mit dem Kernpunkt der Diagnose, d. h. Pneumonia syphilitica oder nicht Pneumonia syphilitica. An anderer Stelle wird dann auch von Dutsch gesagt, daß er selbst glaube, die Lungenveränderungen hätten sich erst nach der Geburt eingestellt; zumal anamnestisch auch erst seit $^1/_2$ Jahr Husten beobachtet worden sei. Die Lungenerkrankung solle bei dem über 2 Jahr alten Kinde höchstens 9—10 Monate bestehen.

Ich glaube damit gerechtfertigt zu haben, warum ich den eben besprochenen Fall nicht denen von Hochsinger und Kimla angegliedert habe. Aehnliche Fälle, die schon einen Uebergang zur fibrösen Lungensklerose darstellen, aber niemals als einwandfreie congenital syphilitische Pneumonien betrachtet werden können, sind in der Literatur ja mehrfach zu finden. (Thierfelder und Ackermann, Greenfield, Kimla — Fall 67, 71, 72 —, Klopstock, Maske, Woenkhaus).

Ob dabei überhaupt ein Zusammenhang zwischen der Pneumonia syphilitica und der eben genannten Erkrankung besteht, gilt bis jetzt als eine ungelöste Frage.

Ich habe mich in der vorliegenden Arbeit bemüht, die umfangreiche Literatur kritisch zu sichten und habe deshalb hier nur Fälle aufgenommen, welche den heute gültigen pathologisch-anatomischen Anforderungen wirklich entsprechen. Eine größere Zahl durchaus zweifelhafter Fälle muß für die ganze Frage der Pneumonia syphilitica ausscheiden. Bisher sind im ganzen 5 congenital luetische Pneumonien beschrieben worden, die erstens pathologisch-anatomisch sicher nachgewiesen sind und über deren Verlauf außerdem auch genauere klinische Daten vorliegen. Der mit dieser Arbeit neu hinzukommende Fall bietet dadurch besonderes Interesse, daß er über 3½ Wochen klinisch genau beobachtet und schließlich eingehend anatomisch untersucht werden konnte. Einen therapeutischen Erfolg durch die spezifische Behandlung zu erzielen, war auch bei diesem Kinde nicht möglich.

Es ist mir eine angenehme Pflicht, meinem hochverehrten Lehrer, Herrn Geheimrat Zinn meinen Dank auszusprechen für die Ueberlassung und Förderung dieser Arbeit.

Ebenso möchte ich Herrn Prof. Jaffé danken für die rege Anteilnahme und die Unterstützung, die mir von ihm selbst sowie von Seiten seiner Mitarbeiter zuteil geworden sind.

Literaturverzeichnis.

Andreae: Anatomische Untersuchungen über die Lungenaffektionen syphilitischer Kinder. Inaugural-Dissertation, Würzburg 1875.

Aufrecht: Die Lungenentzündungen. In Nothnagels spezieller Pathologie u. Therapie, 1899 XIV. S. 284 ff.

Castens: Beiträge zur pathologischen Anatomie und Statistik der Syphilis congenita. Inaugural-Dissertation, Kiel 1898.

Dutsch: Virchows-Archiv, 1915, Bd. 219. S. 207.

Finkelstein: Lehrbuch der Säuglingskrankheiten, Berlin 1921.

Flockemann: Referat: Neuere Arbeit über Lungensyphilis. (Zentralblatt f. allgem. Pathol. u. pathol. Anatomie 1899, Bd. 10, S. 449).

Förster: Beiträge zur pathologischen Anatomie der kongenitalen Syphilis. Würzburger med. Zeitschr. 1863, Bd. 4, S. 1.

Fraentzel: Jahresbericht über die Leistungen und Fortschritte in der gesamten Medizin. Virchow-Hirsch 1876, S. 171.

Greenfield: Syphilitic pneumonia. Transact. of the pathol. Society. Virchow-Hirsch, Jahrb. 1876, Bd. 27.

Hecker, C.: Monatsschrift für Geburtskunde 1869, Bd. 33, S. 22.

— : Verhandlungen der Gesellschaft für Geburtshilfe in Berlin, 1855, S. 130.

Hecker u. Buhl: Klinik der Geburtskunde. Leipzig, 1861, S. 196.

Hecker, R.: Beiträge zur Histologie und Pathologie der kongenitalen Syphilis. Deutsch. Arch. f. klin. Med., 1898, Bd. 61, S. 1.

Heller: Die Lungenerkrankungen bei angeborener Syphilis. Deutsch. Arch. f. klin. Med., 1888, Bd. 42.

Herxheimer: Referat über die pathologische Anatomie der angeborenen Syphilis. Verhandlungen d. Deutsch. Pathol. Ges. 1928.

Hochsinger: Studien über die hereditäre Syphilis. 1898.

Hook: Zieglers Beitrag 1927, Bd. 77, S. 456.

Howitz: Behrends Syphilodologie, 1862, III. S. 610.

Kaufmann: Lehrbuch der Pathologischen Anatomie. Berlin u. Leipzig 1922.

Kiderlen: Ueber Pneumonien bei syphilitischen Neugeborenen. Inaugural-Dissertation, Würzburg 1893.

Kimla: Kongenitale latente Hypoplasien der drüsigen Organe bei der kongenitalen Syphilis. Wiener Med. Wochenschr. 1905, Nr. 37, 39 u. 47.

Kippenberg: Beitrag zur Lehre von der angeborenen Lungenlues. Inaugural-Dissertation, Kiel 1891.

Klopstock: Ueber eine eigentümliche Form totaler produktiver interstitieller Pneumonie neben subakuter Leberatrophie im Kindesalter. Virchow's Arch. 1908, Bd. 192, S. 254.

Kokawa: Beitrag zur Kenntnis der Lungensyphilis der Neugeborenen und Erwachsenen. Arch. f. Dermatol. u. Syphil. 1906, Bd. 78.

Krause: Ueber Lungensyphils. Med. Dissertation, Freiburg/Br. 1923.

Lorain u. Robin: Lungensyphilom. Gaz. méd. de Paris 1855, zitiert von Virchow, Onkologie Bd. II.

Maske: Ueber das Hervorgehen fibröser syphilitischer Lungenphthisis aus Pneumonia alba. Inaugural-Dissertation, Greifswald 1920.

Miller: Ueber Lungenentzündungen bei kleinen Kindern. Jahrb. f. Kinderheilk. 1894, Bd. 37, S. 113—144.

Müller: Zur Klinik der angeborenen Syphilis. Verhandlungen d. Dtsch. Pathol. Ges. 1928.

Oedmansson: Nordisk. med. Archiv I, S. 88—98. Virchow-Hirsch, Jahrb. 1869, II, S. 561.

Pfaundler-Schlossmann: Handbuch der Kinderheilkunde. 1923—24.

Pankritius: Ueber Lungensyphilis. Berlin 1881.

Reimer: Kasuistische und pathologisch-anatomische Mitteilungen aus dem Nicolai-Kinderhospital zu St. Petersburg. Jahrb. f. Kinderheilk. 1876, Bd. 10.

Schinze: Beitrag zur kongenitalen Lungensyphilis. Inaugural-Dissertation, Würzburg 1902.

Schneider: Ueber die Organveränderungen bei der angeborenen Frühsyphilis. Verhandl. d. Dtsch. Pathol. Ges. 1928.

Schotte: Schwere syphilitische Pneumonie bei einem 14 Monate alten Kind. Greifswald. Inaugural-Dissertation, 1926.

Spanudis: Ueber kongenitale Lungensyphilis. Inaugural-Dissertation, Freiburg/Br. 1891.

Staehelin: Handbuch der Inneren Medizin. 1914, Bd. II.

Stroebe: Zur Histologie der kongenitalen Nieren- und Lungensyphilis. Zentralbl. f. allgem. Pathol. 1891, Bd. 2.

Szontagh: Ein Fall von weißer syphilitischer Pneumonie bei einem 5½ jährigen Knaben. Jahrb. f. Kinderheilk. 1888, Bd. 28, S. 172 ff.

Tanaka: Virchows Archiv 1912, Bd. 208, S. 429.

Thierfelder: Pathologische Histologie, Bd. 1, 1872, Tafel 5, Fig. 3.

Thierfelder und Ackermann: Ein eigentümlicher Fall von Hypertrophie und epithelialer Hepatisation der Lungen. Dtsch. Arch. f. klin. Med. 1872, Bd. 10.

Thomsen: Studien über die von der kongenitalen Syphilis bei den Foeten und Neugeborenen verursachten pathologisch anatomischen Veränderungen. Kopenhagen 1913, Verlag von Jakob Lund.

Virchow: Zur Entwicklungsgeschichte des Krebses nebst Bemerkungen über Fettbildung im tierischen Körper und pathologische Resorption. Virchows Arch. 1847, Bd. 1.

Wagner: Archiv für Heilkunde, 1863, Bd. 4, S. 356.

Weber: Pathologische Anatomie des Neugeborenen. Kiel 1852, Bd. 2, S. 47.

Woenkhaus: Ein Fall von einseitiger fibröser Lungenverödung bei kongenitaler Syphilis. Virchows Arch. 1921, Bd. 229, S. 147.

Woronichin: Ueber einen seltenen Fall von hereditärer Syphilis. Jahrb. f. Kinderheilk. 1875, Bd. 9, S. 109.

Lebenslauf.

Am 26. April 1904 wurde ich, Erwin Emil Albert Petrich, als Sohn des damaligen Mgistratssekretärs, jetzigen Bürodirektors Friedrich Petrich und seiner Ehefrau Else geb. Benkert in Berlin geboren und nach den Grundsätzen der evangelischen Religion erzogen. Die Vorschule besuchte ich in der Luisenstädtischen Oberrealschule und ging dann zum Luisenstädtischen Realgymnasium über. Dort erhielt ich am 28. Februar 1923 das Reifezeugnis und begann im Sommersemester 1923 mit dem Studium der Medizin. Die ersten beiden Semester studierte ich in Berlin, dann ein Semester in Innsbruck und die übrigen 7 wieder in Berlin. Nach vier vorklinischen Semestern bestand ich hier das Physikum mit dem Prädikat „gut". Die ärztliche Prüfung vor dem Prüfungsausschuß Berlin konnte ich am 3. August 1928 ebenfalls mit „gut" abschließen.

Als Medizinalpraktikant habe ich bisher in Berlin an der II. Inneren Abteilung des Krankenhauses Moabit unter Herrn Geheimrat Prof. Dr. W. Zinn gearbeitet.